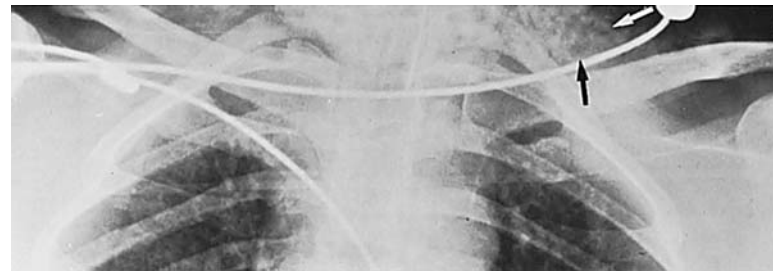
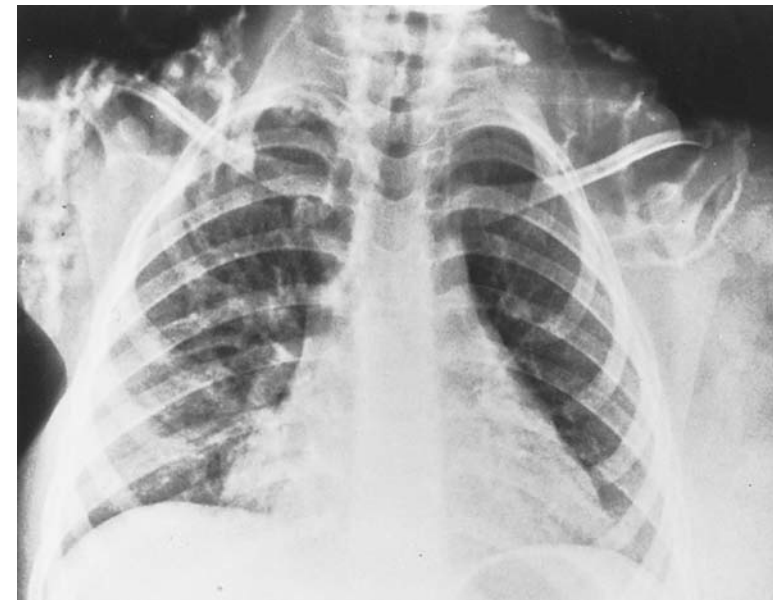


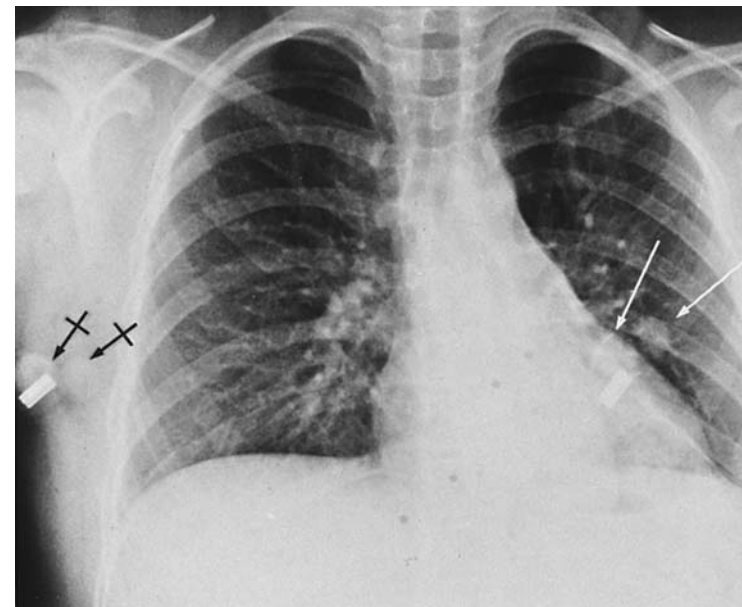
Ściana klatki piersiowej



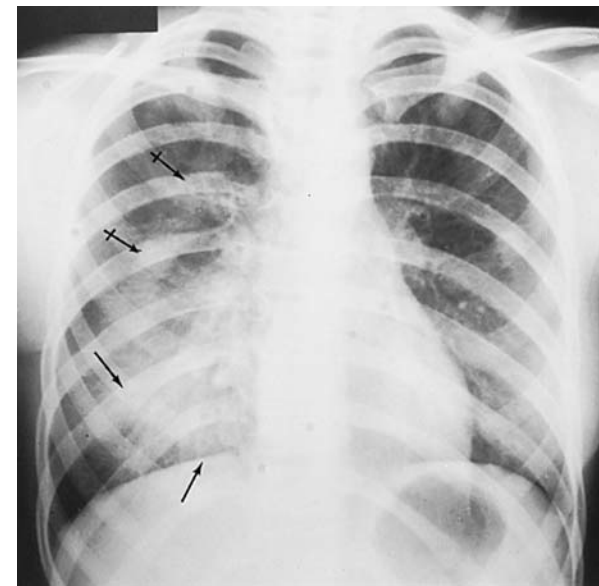
Ryc. 9-1. Opaska na włosach imitująca obraz gazu w tkankach miękkich szyi.



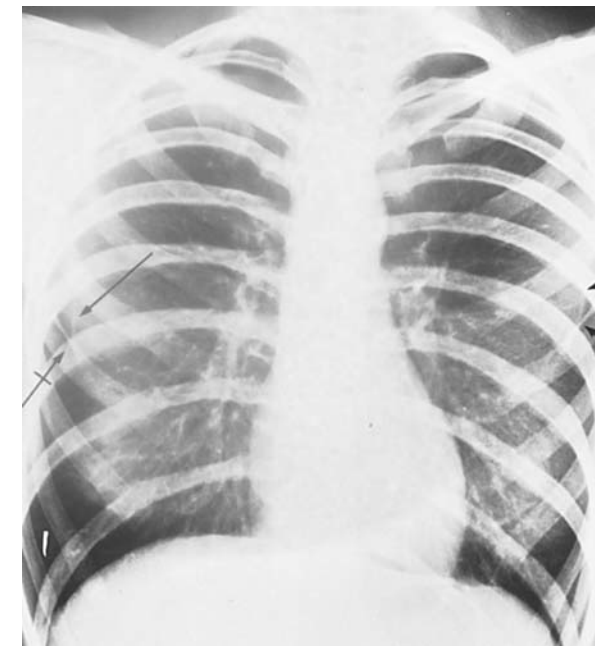
Ryc. 9-2. Plastikowe koraliki na warkoczykach spowodowały nieprawidłowy obraz tkanek miękkich szyi i ramion.



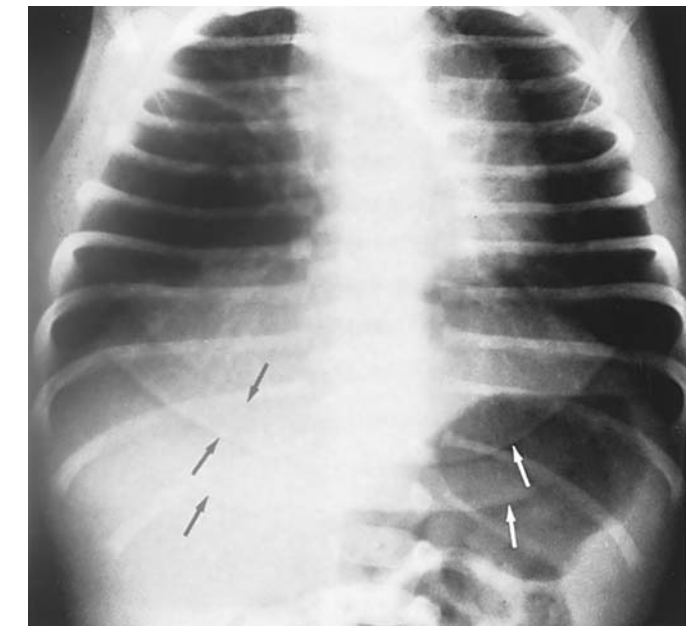
Ryc. 9-3. Rzekome zmiany w miąższu płuc spowodowane przez gumki do włosów (←→). Widać podobny cień po stronie prawej (←→).



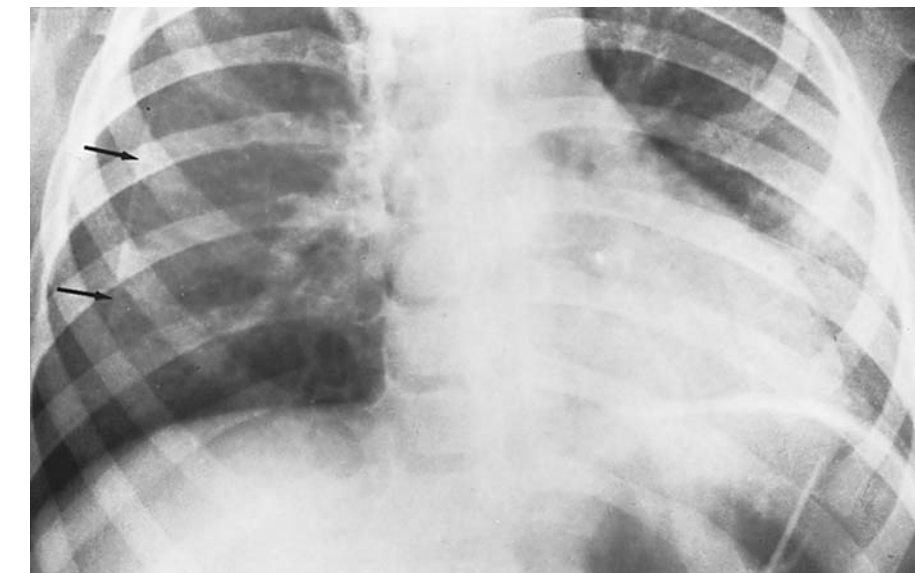Ryc. 9-4. „Gęste” utkanie gruczołu piersiowego u młodej kobiety może symulować zagęszczenia w miąższu płucnym (←→). Widać także cień spowodowany warkoczem (←→).



Ryc. 9-5. Nakładające się cienie sutków (←→) i skórnych fałdów piersiowych (←→).



Ryc. 9-6. Fałdy skórne spowodowały wystąpienie łukowatych cieni w dolnej części klatki piersiowej oraz w nadbrzuszu u trzytygodniowego niemowlęcia.



Ryc. 9-7. Rzekoma odma opłucnowa spowodowana cieniem fałdu skórniego u 3,5-letniego dziecka.