



# 10. Krwawienie w drugim i trzecim trymestrze ciąży

## Diagnostyka różnicowa krwawienia

Krwotok przedporodowy (*ante partum haemorrhage*, APH) jest to krwawienie z dróg rodnych po 24. tygodniu ciąży. Jest to odrębna jednostka chorobowa w stosunku do krwawienia we wczesnym okresie ciąży związanego z poronieniem samoistnym (zob. rozdz. 7). Na ryc. 10.1 zebrano przyczyny krwotoku przedporodowego. W około 50% przypadków jest on następstwem występowania łożyska przodującego lub przedwczesnego oddzielenia się łożyska. W pozostałych 50% przyczyna pozostaje niewyjaśniona.



W każdym przypadku krwawienia w ciąży należy ocenić stan pacjentki oraz ocenić objętość traczonej krwi tak dokładnie, jak to tylko możliwe. W razie konieczności należy podjąć czynności resuscytacyjne.

Ważne jest, aby zwrócić uwagę, że nawet w przypadku niewielkiego epizodu krwawienia śmiertelność okołoporodowa płodów rośnie dwukrotnie w porównaniu z ciążą o prawidłowym przebiegu. U pacjentki z krwotokiem przedporodowym istnieje również zwiększone ryzyko krwotoku poporodowego.

## Wywiad ukierunkowany na diagnostykę różnicową krwawienia

Na ryc. 10.2 przedstawiono algorytm postępowania diagnostycznego w przypadku krwotoku przedporodowego. Ważne punkty wywiadu to:

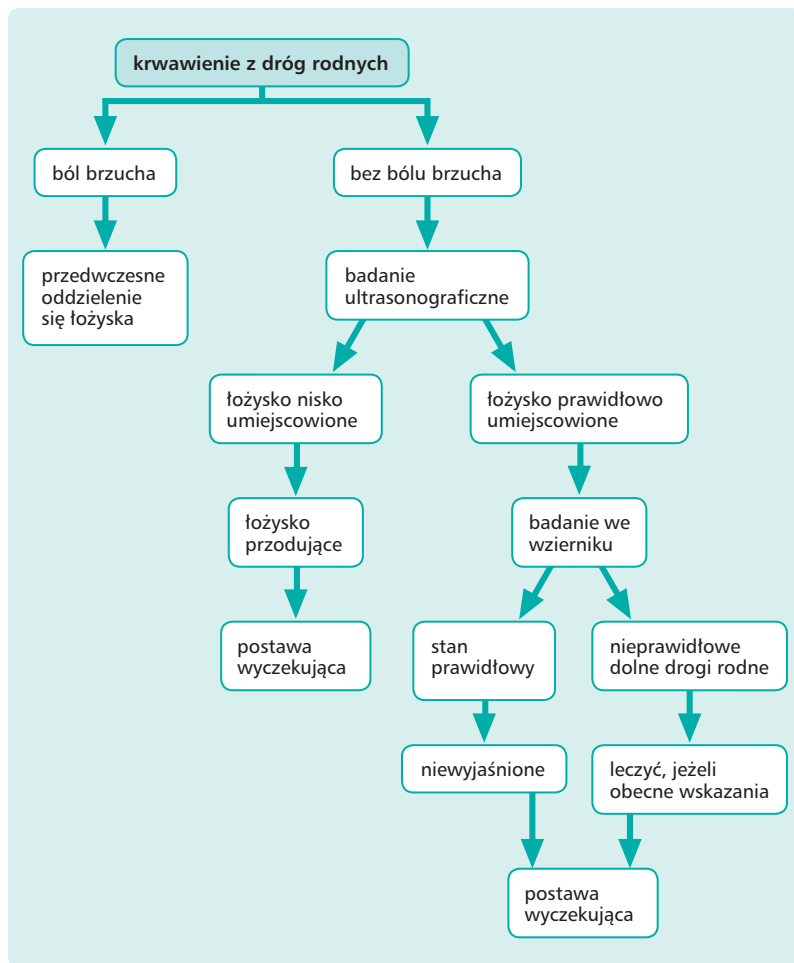
- objętość utraconej krwi,
- krew jasna lub ciemna,
- jakakolwiek obecność śluzowych upławów.

Mogło nastąpić oczywiście zdarzenie, które wywołało krwawienie, jak niedawny stosunek płciowy (będący przyczyną krwawienia z uszkodzonej szyjki macicy) lub wypadek drogowy (powodujący przedwczesne oddzie-

### Przyczyny krwotoku w ciąży

Źródło krwotoku	Rodzaj krwotoku
Macica (zob. rozdz. 37)	łożysko przodujące przedwczesne oddzielenie się łożyska naczynia przodujące łożysko obwałowane
Dolny odcinek dróg rodnych (zob. rozdz. 23)	nadżerka szyjki macicy polip szyjki macicy rak szyjki macicy zapalenie szyjki macicy zapalenie pochwy żylaki sromu
Niezanego pochodzenia	
Uwaga: podbarwiona krwią śluzowa wydzielina z pochwy może być oznaką rozpoczynającego się porodu	

Ryc. 10.1. Przyczyny krwotoku w ciąży.



**Ryc. 10.2.** Algorytm postępowania w krwotoku w ciąży.

lenie się łożyska). Aby wykluczyć szyjkową przyczynę krwawienia, istotny jest wynik ostatniego rozmazu szyjkowego u pacjentki. Należy zapytać pacjentkę o ruchy płodu.

Obecność lub brak stałego bólu brzucha ma szczególne znaczenie, gdyż pozwala na różnicowanie pomiędzy łożyskiem przodującym a przedwczesnym oddzieleniem się łożyska (zob. rozdz. 37). Należy pamiętać, że przedwczesnemu oddzieleniu się łożyska nie musi towarzyszyć widoczne krwawienie – tzw. ukryte przedwczesne oddzielenie się łożyska (zob. rozdz. 37).



W typowym przypadku obecność bólu brzucha pozwala odróżnić przedwczesne oddzielenie się łożyska od łożyska przodującego.

Ból może być spowodowany skurczami macicy. W przypadku przedwczesnego oddzielenia się łożyska błona mięśniowa macicy jest nacieczona przez krew, co może zapo-



czątkowywać skurcze macicy lub po prostu być przyczyną nadmiernej jej pobudliwości na bodźce skurczowe.

## Badanie fizykalne pacjentki z krwawieniem w drugim i trzecim trymestrze

Celem badania jest ocena dobrostanu matki i płodu.

### Dobrostan matki

- Tętno i ciśnienie krwi.
- Bładość powłok.
- Badanie palpacyjne brzucha, aby ocenić bolesność macicy i/lub obecność skurczów.
- Badanie we wzornikach w celu wykluczenia nieprawidłowości szyjki macicy [łożysko przodujące nie wyklucza badania we wzornikach – przyp. red.].
- Wewnętrzne badanie palpacyjne – *tylko po wykluczeniu łożyska przodującego* – u pacjentki z akcją porodową, w celu oceny szyjki macicy.

### Dobrostan płodu

- Badanie palpacyjne brzucha wykonuje się, aby ocenić położenie oraz rodzaj części przodującej, jak również zaawansowanie części przodującej w kanale rodym. W przypadku przedwczesnego oddzielenia się łożyska mogą istnieć trudności z palpacyjnym badaniem płodu.
- Osluchiwanie serca płodu w celu oceny jego stanu.

## Badania diagnostyczne u pacjentki z krwawieniem w drugim i trzecim trymestrze ciąży

### Badania krwi

Wstępne badania diagnostyczne obejmują pobranie krwi w celu oznaczenia stężenia hemoglobiny i grupy krwi oraz zachowania

próbki surowicy krwi. Jeżeli krwawienie jest obfite, to konieczne może być wykonanie próby krzyżowej, zwłaszcza w przypadku łożyska przodującego. Pacjentce o ujemnym czynniku Rh należy podać immunoglobulinę anti-D, aby zapobiec rozwojowi konfliktu w zakresie czynnika Rh w następnych ciążach.



Nawet w przypadku niewielkiego krwawienia po 12. tygodniu ciąży pacjentce o ujemnym czynniku Rh należy podać immunoglobulinę anti-D.

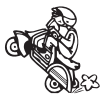### Monitorowanie płodu

Należy wykonać kardiokardiotokogram w celu oceny stanu płodu. Może on również pomóc w ocenie napięcia mięśniówki macicy wyrażającej się obecnością ustalonych skurczów lub wzmożonym napięciem podstawowym macicy.

### Badanie ultrasonograficzne

Podczas rutynowego badania ultrasonograficznego w 20. tygodniu ciąży określa się umiejscowienie łożyska. Badanie należy przeprowadzić, jeżeli dotychczas nie było wykonywane. Może być konieczne badanie przezpochwowe w celu oceny dolnego bieguna łożyska w stosunku do wewnętrznego ujścia szyjki macicy, zwłaszcza gdy łożysko jest usytuowane na ścianie tylnej macicy. Duże znaczenie ma rozróżnienie stopnia przodowania łożyska (zob. rozdz. 37).

Badanie ultrasonograficzne może również ujawnić obecność krwiaka pozałożyskowego, co wskazuje na przedwczesne oddzielenie się łożyska, jednak rozpoznanie to często ustala się na podstawie obrazu klinicznego. Nie wielki krwiak może pozostać niezauważony, zwłaszcza gdy łożysko znajduje się na ścianie tylnej.



## Postępowanie lecznicze u pacjentki z krwawieniem w drugim i trzecim trymestrze

Postępowanie zależy od nasilenia krwawienia, stanu matki i płodu oraz prawdopodobnej przyczyny krwawienia. W przypadku podejrzenia przyczyny szyjkowej pacjentkę można skierować na dalsze badania diagnostyczne, takie jak kolposkopia (zob. rozdz. 23).



Pacjentka z krwotokiem przedporodowym jest zagrożona wystąpieniem krwotoku poporodowego.

### Łożysko przodujące

Leczenie zachowawcze jest właściwym postępowaniem tylko w przypadku łagodnego do umiarkowanego krwawienia w drugim

trymestrze ciąży, zwłaszcza jeżeli obliczony termin porodu jest odległy. Jeżeli przewiduje się zakończenie ciąży, to należy podać domięśniowo steroidy, aby przyspieszyć dojrzewanie płuc płodu (zob. rozdz. 38).

Opieka w warunkach szpitalnych jest zalecana u kobiet z dużym stopniem przodowania łożyska w trzecim trymestrze ciąży ze względu na nieprzewidywalny termin rozpoczęcia porodu oraz ryzyko poważnego krwawienia z pochwy. Jeżeli łożysko pokrywa na 2 cm ujście wewnętrzne szyjki, to niezbędne jest cięcie cesarskie, które powinno być wykonane przez specjalistę położnika.

### Przedwczesne oddzielenie się łożyska

Jeżeli krwawienie jest łagodne do umiarkowanego, to postawa wyczekująca jest również właściwym postępowaniem. Jednak, w zależności od obrazu klinicznego, w tym nasilenia krwawienia i stanu płodu, konieczne może być natychmiastowe rozwiązanie ciąży ze względu na dobro matki i płodu.