
Rozdział 7.

Nieprawidłowy zapis EEG: EEG w padaczce

Znaczenie zapisu EEG w rozpoznaniu i leczeniu

EEG wspiera kliniczne rozpoznanie padaczki, ale na ogół nie powinno stanowić podstawy rozpoznania wobec braku informacji klinicznej.

EEG jest istotne we wszystkich poniższych sytuacjach:

- pomaga w rozpoznaniu padaczki,
- pomaga w rozpoznaniu stanu padaczkowego,
- pomaga w klasyfikowaniu padaczki i zespołu padaczkowego,
- umożliwia lokalizację ogniska padaczkorodnego,
- umożliwia przewidywanie nawrotu napadów padaczkowych po pierwszym niesprowokowanym napadzie lub po odstawieniu leku przeciwpadaczkowego,
- umożliwia śledzenie reakcji na leczenie w idiopatycznej padaczce uogólnionej z napadami nieświadomości,
- czasem świadczy o przyczynie padaczki.

Chorzy na idiopatyczną padaczkę uogólnioną z napadami nieświadomości wykazują zmniejszenie liczby wyładowań padaczkopodobnych wraz z poprawą w zakresie opanowania napadów. Taka korelacja między manifestacją międzynapadową i napadową nie jest obserwowana w większości innych padaczek.

EEG zwykle nie jest swoisty dla określonej etiologii, chociaż rozróżnienie wyładowań uogólnionych i ogniskowych może pomóc w odróżnieniu padaczek idiopatycznych od objawowych.

Etapy analizy EEG u pacjentów z podejrzeniem padaczki

Kiedy znajduje się wyładowania, które można podejrzewać, że stanowią międzynapadową lub napadową czynność w padaczce, należy odpowiedzieć na serię poniższych pytań, ułatwiających ich kliniczną interpretację.

- Czy wyładowanie jest pochodzenia mózgowego, czy stanowi artefakt?
- Jeżeli wyładowanie jest pochodzenia mózgowego, to czy jest prawidłowością, czy nieprawidłowością?
- Jeżeli wyładowanie jest nieprawidłowością, to czy jest padaczkopodobne?
- Jeżeli wyładowanie ma charakter padaczkopodobny, to czy jest ogniskowe, czy uogólnione?
- Jeżeli wyładowanie jest ogniskowe, to jakie jest pole tego wyładowania?

Wyładowania związane z padaczką

Jest bardzo prawdopodobne, że w rutynowym EEG, trwającym 20–30 minut, zarejestrowane będą wyłącznie nieprawidłowości międzynapadowe. Są to nieprawidłowości, których najczęściej poszukuje się w rutynowym badaniu EEG wykonywanym w padaczce. Nieprawidłowości międzynapadowe, które są swoiste dla padaczki, są określane mianem padaczkopodobnych. Przyjmuje się na ogół, że określenie *padaczkopodobne* rezerwuje się dla wyładowań międzynapadowych związanych z padaczką, natomiast napadowe zmiany EEG są określane jako *wzory elektrograficzne napadu* lub *wzory napadowe*. W rutynowym zapisie EEG nieczęsto widuje się wzory elektrograficzne napadu. Jednym istotnym wyjątkiem są wyładowania napadowe w napadach nieświadomości. Napady nieświadomości są zwykle wywoływane przez hiperwentylację u nieleczzonego dziecka chorego na padaczkę z napadami nieświadomości.

Wyładowania padaczkopodobne

Najczęstszymi wyładowaniami padaczkopodobnymi są iglice i fale ostre oraz ich połączenia z falami wolnymi. Zgodnie z definicją iglice trwają krócej niż 70 ms, podczas gdy fale ostre trwają 70–100 ms.

Spektrum wyładowań padaczkopodobnych obejmuje:

- iglice,

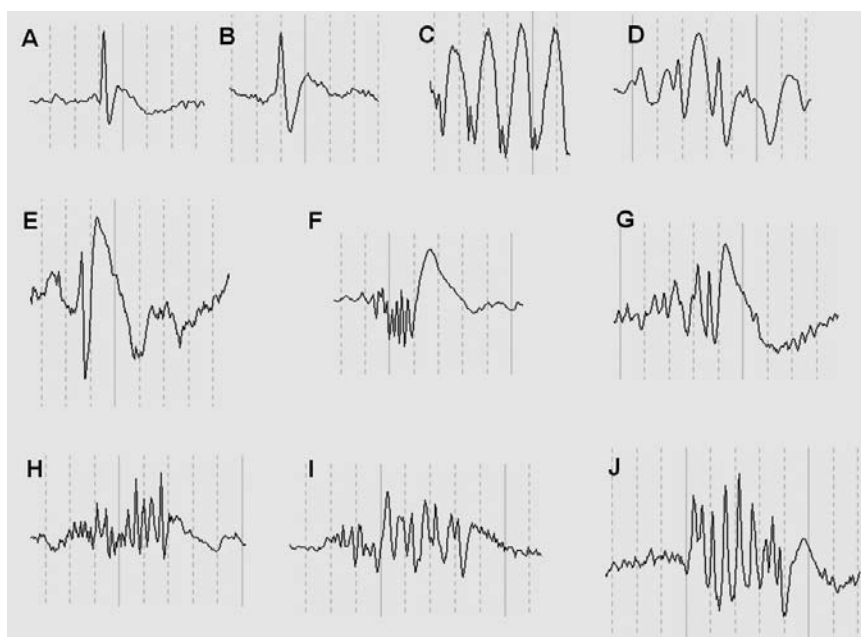
- fale ostre,
- zespoły iglicy z falą,
- zespoły wolnej iglicy z falą,
- zespoły fali ostrej z falą wolną,
- zespoły wielokrotnych iglic (lub zespoły wieloiglic),
- zespoły wielokrotnych iglic z falą wolną (lub zespoły wieloiglic z falą wolną),
- zespoły wielokrotnych fal ostrych,
- zespoły wielokrotnych fal ostrych z falą wolną.

Wiele fal EEG ma wygląd ostry, ale są one określane jako iglice lub fale ostre tylko wówczas, gdy mają określone cechy, to znaczy:

- względnie duży woltaż w porównaniu z czynnością podstawową,
- asymetryczny wygląd, zwykle z ostrzejszą pierwszą połową i dłuższą drugą połową, która ma większy woltaż,
- dwufazową lub wielofazową morfologię,
- następczą falę wolną.

Iglice i fale ostre należy odróżniać od otaczającej je rytmicznej czynności, uwzględniając większą liczbę cech, a nie tylko ostry składnik o większym woltażu. Zdecydowana większość fal ostrych i iglic jest elektroujemna na powierzchni. Mają na ogół pole, które obejmuje więcej niż jedną elektrodę. Powinny być odmienne od oczekiwanej fizjologicznej czynności w określonym polu i stanie pacjenta. Choć nie jest wymagane występowanie wszystkich wymienionych powyżej cech, to im więcej ich jest, z tym większą pewnością można wypowiedzieć się o padaczkopodobnym charakterze tej czynności.

Wyładowania padczkopodobne



A – iglica; B – fala ostra; C – zespoły iglicy z falą wolną; D – zespoły fali ostrej z falą wolną; E – wolny zespół iglicy z falą wolną; F – zespół wieloiglic z falą wolną; G – zespół wielokrotnych fal ostrych z falą wolną; H – zespół wieloiglic; I i J – zespoły wielokrotnych fal ostrych. Chociaż iglice i fale ostre mają zwykle następującą po sobie falę wolną, to określenie „zespół iglicy z falą wolną” odnosi się zwykle do sytuacji, w której fala wolna jest bardzo wyraźna i ma woltaż większy niż iglica. Odstęp między pionowymi liniami oznacza 200 ms.

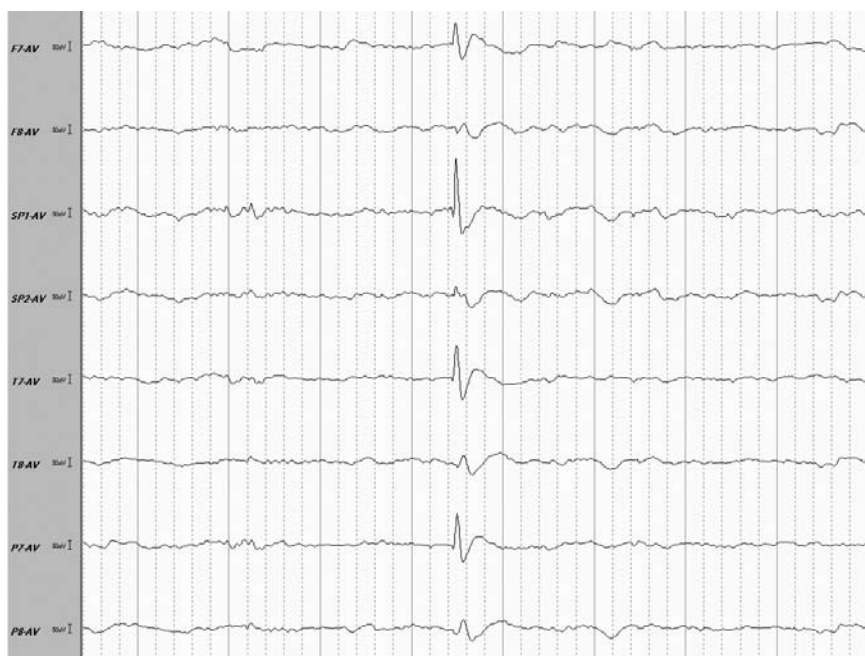Wyładowania napadowe w porównaniu z międzynapadowymi wyładowaniami padczkopodobnymi

Wyładowania napadowe na ogół nie są powtarzającymi się wyładowaniami międzynapadowymi i zwykle mają wygląd odmienny od wielokrotnych wyładowań międzynapadowych. Wyjątkiem od tego stwierdzenia są uogólnione napady nieświadomości, w których jednoznaczne odróżnienie wyładowań międzynapadowych od napadowych nie zawsze jest możliwe. U pacjentów z uogólnionymi napadami nieświadomości wykazano na przykład, że subtelne zmiany reaktywności pojawiają się nawet przy pojedynczym wyładowaniu iglicy z falą wolną. Z kolei uogólnione wyładowania iglicy z falą wolną, które trwają krócej niż 3 sekundy, nie są zwykle zauważane przez członków rodziny, szczególnie w przypadku braku towarzyszących zaburzeń ruchowych. Dlatego praktycznie można stwier-

dzić, że uogólnione wyładowania iglicy z falą wolną są napadowe, jeżeli trwają dłużej niż 3 sekundy lub są powiązane z wyraźnymi zmianami klinicznymi.

Innym wzorem, który może być napadowy lub „międynapadowy”, jest napadowa czynność szybka, obserwowana w objawowych padaczkach uogólnionych, szczególnie u chorych z zespołem Lennoxa-Gastauta. U tych chorych napadowa czynność szybka (lub uogólniona czynność wieloiglic) może być związana z uogólnionymi napadami tonicznymi lub może być całkowicie bezobjawowa. Niekiedy jedynym klinicznym objawem tych wyładowań jest przebudzenie.

Ogniskowe wyładowanie padaczkopodobne – fala ostra



Montaż z odniesieniem uśrednionym.

Fala ostra w lewej okolicy skroniowej u 35-letniej chorej na padaczkę ze stwardnieniem lewego hipokampa. Proszę porównać z ryciną na s. 130, pokazującą wyładowanie napadowe u tej samej chorej.